KẾT QUẢ BƯỚC ĐẦU QUA 7 TRƯỜNG HỢP PHẪU THUẬT NỘI SOI Ổ BỤNG VỚI SỰ HỖ TRỢ CỦA ROBOT TẠO HÌNH ĐƯỜNG TIẾT NIỆU TRÊN TẠI BỆNH VIỆN BÌNH DÂN

Nguyễn Phúc Cẩm Hoàng(*), Trần Vĩnh Hưng(**), Đỗ Anh Tòan(*), Vũ Lê Chuyên(**), Nguyễn Văn Ân(*), Đỗ Vũ Phương(*), Lê Trọng Khôi(*), Phạm Hữu Đoàn(*), Đỗ Lệnh Hùng(*), Nguyễn Ngọc Thái (*)

TÓM TẮT

Mục tiêu: *Đánh giá kết quả ban đầu phẫu thuật nội soi ổ bụng với robot hỗ trợ tạo hình đường tiết niệu trên tại bệnh viện Bình Dân.*

Đối tượng & Phương pháp nghiên cứu: *Số liệu thu thập từ 7 trường hợp (TH) được phẫu thuật nội soi ổ bụng với robot hỗ trợ tạo hình đường niệu trên, bao gồm các trường hợp tạo hình khúc nối bể thận–niệu quản có hoặc không lấy sỏi bể thận, phẫu thuật cắt nối niệu quản tận-tận và cắm lại niệu quản vào bàng quang. Các TH hợp này được tiến hành tại bệnh viện Bình Dân, từ tháng 11/ 2016 đến tháng 03/2017. Kết quả chính bao gồm khả năng cải thiện triệu chứng lâm sàng cũng như trên hình ảnh học và ghi nhận tỉ lệ tai biến-biến chứng.*

Kết quả: *Tất cả 7 TH đều phẫu thuật thành công, dù thời gian mổ còn tương đối dài, nhưng không trường hợp nào xảy ra tai biến-biến chứng. Sau khi rút thông JJ niệu quản 01 tháng chưa ghi nhận trường hợp nào bị tái phát.*

Kết luận: *Qua 7 trường hợp đầu tiên được phẫu thuật nội soi ổ bụng tạo hình đường tiết niệu trên với hỗ trợ robot cho thấy tuy thời gian mổ khá dài nhưng khả thi và an toàn, có thể thay thế mổ mở trong một số trường hợp phức tạp. Tuy nhiên, cần thực hiện với số lượng lớn hơn và theo dõi thêm để có thể đánh giá kết quả lâu dài của phương pháp này trong điều kiện thực tế hiện nay.*

Từ khóa: *tạo hình đường niệu trên, phẫu thuật nội soi với hỗ trợ bằng robot.*

(*) Khoa-Bộmôn Tiết niệu, bệnh viên Bình Dân, (**) Bộ môn Ngoại, Đại học Y khoa Phạm Ngọc Thạch TP.HCM

Tác giả liên lạc: PGS TS Nguyễn Phúc Cẩm Hoàng, ĐT: 0913719346, E-mail: Npchoang@gmail.com

ROBOT-ASSISTED LAPAROSCOPIC UPPER URINARY TRACT RECONSTRUCTION: INITIAL OUTCOMES OF FROM THE FIRST 7 CASES

Nguyen Phuc Cam Hoang, Tran Vinh Hung, Do Anh Toan, Vu Le Chuyen, Nguyen Van An, Do Vu Phuong, Le Trong Khoi, Pham Huu Doan, Do Lenh Hung, Nguyen Ngoc Thai

ABSTRACT

Objectives*: To evaluate the initial outcomes of robot-assisted laparoscopic (RAL) upper urinary tract (UUT) reconstruction performed at Binh Dan hospital.*

Materials and Methods*: Data from 07 patients undergoing RAL UUT reconstruction, including pyeloplasty with or without stone extraction, uretero-ureterostomy, ureteric reimplantation performed at Binh Dan hospital, from November 2016 to March 2017. The primary endpoints were symptomatic and radiographic improvement of obstruction and complication rate.*

Results*: All of 7 cases undergoing RAL UUT reconstruction had good clinical and radiographic improvement without any significant complications, none greater than Clavien grade I.*

Conclusion*: Robot-assisted laparoscopic UUT could safely be performed with good short-term success, and is a reasonable alternative to the open procedure in experienced robotic surgeons for some complex cases.*

Keywords: *upper urinary tract reconstruction, robotic-assisted laparoscopy.*

ĐẶT VẤN ĐỀ

Phẫu thuật tạo hình đường tiết niệu trên thường phức tạp, do tình trạng viêm-xơ hoá và bất thường giải phẫu học gây ra. Phẫu thuật tạo hình đường tiết niệu trên đã được áp dụng bằng phương pháp mổ mở, nội soi ổ bụng và một số nơi trên thế giới đã dùng robot hỗ trợ với kết quả lâu dài đáng khích lệ [1,2,3,4,5,6,7].

Từ cuối năm 2016, chúng tôi đã tiến hành phẫu thuật tạo hình đường tiết niệu trên với sự hỗ trợ của robot (robot-assisted laparoscopy–RAL) cho 7 trường hợp đầu tiên. Bài viết này đánh giá kết quả ban đầu của kỹ thuật tạo hình đường tiết niệu trên (upper urinary tract–UTT) bằng phẫu thuật nội soi ổ bụng với sự hỗ trợ của robot được thực hiện tại Bệnh viện Bình Dân.

ĐỐI TƯỢNG VÀ PHƯƠNG PHÁP NGHIÊN CỨU

Đối tượng nghiên cứu

Từ tháng 11/2016 đến 03/2017 bảy bệnh nhân đã thực hiện phẫu thuật nội soi (PTNS) với hỗ trợ của robot tạo hình đường tiết niệu trên tại bệnh viện Bình Dân: 4 trường hợp (TH) tạo hình khúc nối bể thận-niệu quản, 2 TH cắm lại niệu quản vào bàng quang, 1 TH tạo hình niệu quản lưng bằng phương pháp cắt nối tận-tận. Tất cả các TH đều được đặt thông JJ niệu quản trong mổ, được thực hiện bởi một ê kíp phẫu thuật viên có kinh nghiệm trong PTNS tiêu chuẩn và được đào tạo bài bản về phẫu thuật nội soi có robot hỗ trợ.

Phương pháp nghiên cứu

Bệnh nhân bị tắc nghẽn khúc nối bể thận–niệu quản (uretetopelvic junction obstruction–UPJO) được đánh giá trước mổ bằng khảo sát hình ảnh học phát hiện mạch máu cực dưới bất thường và xạ hình thận để xác định tình trạng tắc nghẽn chức năng (functional obstruction) và đánh giá chức năng thận. Bệnh nhân được đánh giá có tắc nghẽn nếu T1/2 > 20 phút sau khi thải ± hình ảnh thận bài xuất chậm trong phim X quang với thuốc cản quang tĩnh mạch. Bệnh nhân có tắc nghẽn đường tiết niệu do các bệnh lý hẹp từ bên trong hay bị chèn ép từ bên ngoài đều được chẩn đoán dựa vào CT scan hệ niệu ± xạ hình thận.

Các thông tin trước mổ như tuổi, giới tính, bệnh lý kết hợp, BMI, điểm số ASA (American Society of Anesthesiologist), tiền căn phẫu thuật tạo hình, phẫu thuật vùng bụng trước đây. Các thông số trong và sau khi mổ cần thu nhập là lượng máu mất, thời gian phẫu thuật, số ngày nằm viện cũng như các tai biến - biến chứng trong và sau khi phẫu thuật [8].

Sau phẫu thuật, các TH bị tắc nghẽn do UPJO đã được phẫu thuật tạo hình được xem là không bị tắc nghẽn với T½ < 20 phút. Trong trường hợp có sự thay đổi chức năng thận cùng bên trước và sau phẫu thuật ≤ 25% và T½ vẫn giữ trên 20 phút, chúng tôi định nghĩa là thành công về hình ảnh học khi ghi nhận có sự cải thiện về độ nghiêng giai đoạn đào thải nước tiểu và tình trạng ứ nước cải thiện hoặc đã được giải quyết. Đối với những phẫu thuật tạo hình khác, tình trạng tắc nghẽn được xem là có cải thiện về mặt hình ảnh học khi T1/2 < 20 phút hoặc tình trạng thận ứ nước được cải thiện trên hình ảnh CT scan hệ niệu hay siêu âm.

Đánh giá kết quả bao gồm cải thiện triệu chứng lâm sàng, hình ảnh học (Siêu âm, CT scan) liên quan tình trạng tắc nghẽn và biến chứng liên quan đến điều trị. Theo dõi vào thời điểm tái khám 1 tháng, 2 tháng sau phẫu thuật: Ghi nhận các triệu chứng lâm sàng, diễn biến tình trạng ứ nước thận trên siêu âm, CT scan.

KẾT QUẢ

Đặc điểm mẫu nghiên cứu

Tỉ lệ nam: nữ = 4:3

Tuổi trung bình: 45,3 (thấp nhất là 35; cao nhất là 65) và BMI là 23,1 kg/m2 (thấp nhất là 21; cao nhất là 26,7)

Lý do vào viện: Tất cả 7 bệnh nhân đến khám vì triệu chứng đau tức vùng hông lưng.

Chẩn đoán

- 4 TH hẹp khúc nối bể thận niệu quản, trong đó 01 TH hẹp khúc nối đơn thuần, có 2 TH kèm theo sỏi bể thận, 01 TH hẹp khúc nối trên thận móng ngựa.
- 2 TH hẹp niệu quản đoạn cuối.
- 1 TH hẹp niệu quản đoạn lưng.

Kết quả trong và sau phẫu thuật

Thời gian mổ trung bình là 222,8 phút (ngắn nhất là 150 ; dài nhất là 330).

Lượng máu mất trung bình 90,7 mL (ít nhất là10 ; nhiều nhất là 250).

Không có TH nào cần truyền máu, không ghi nhận tai biến-biến chứng trong và sau phẫu thuật.

Thời gian nằm viện sau mổ trung bình là 5,7 ngày (ngắn nhất là 2; dài nhất là 9).

Giải phẫu bệnh lý mô niệu quản hẹp: 100% viêm xơ hóa kinh niên.

Kết quả tái khám sau rút thông JJ một tháng (hậu phẫu 2 tháng):

Lâm sàng: 7 TH đều ghi nhận giảm đau tức hông lưng.

Hình ảnh học: Tất cả 7 TH đều được ghi nhận tình trạng ứ nước thận giảm đáng kể sau mổ (tình trạng ứ nước từ độ II, III giảm còn độ I hoặc ứ nước nhẹ).

Sinh hóa: 1 TH ghi nhận chức năng thận có suy giảm nhẹ (creatinin huyết thanh =124 mM/L), sau 2 tháng tình trạng suy thận cải thiện về giới hạn bình thường (creatinin= 96 mM/L).

<u>Phẫu thuật tạo hình khúc nối bể thận- niệu quản</u>

4 bệnh nhân được tạo hình bể thận bằng nội soi ổ bụng với sự hỗ trợ của robot.

Thời gian phẫu thuật trung bình : 187,5 phút (ngắn nhất là 150; dài nhất là 240).

Trong đó: 2 TH có kết hợp lấy sỏi bể thận trong lúc mổ, 1 TH hẹp khúc nối bể thận-niệu quản trên thận móng ngựa. Trường hợp này thời gian mổ kéo dài nhất, lên đến 240 phút.

Cả 4 TH khi tái khám cho thấy đều cải thiện tình trạng ứ nước so với trước phẫu thuật.

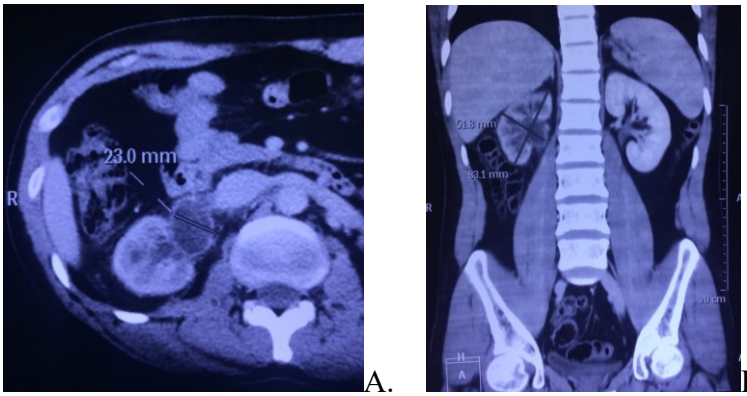

A. B.

Hình 1. MSCT tiêm cản quang: hẹp khúc nối bểt hận-niệu quản phải

<u>Phẫu thuật tạo hình cắt nối tận-tận niệu quản</u>

Một bệnh nhân nam, 52 tuổi, bị hẹp niệu quản đoạn lưng sau nội soi tán sỏi niệu quản lưng khảm trước đó 3 tháng. Bệnh nhân được phẫu thuật nội soi ổ bụng với hỗ trợ của robot tạo hình niệu quản theo phương pháp cắt nối tận-tận với thời gian mổ là 330 phút. Đây là TH có thời gian mổ dài nhất trong loạt 7 TH của lọat này. Tuy thời gian mổ kéo dài, nhưng diễn biến trong và sau phẫu thuật thuận lợi, hậu phẫu ngày 02 bệnh nhân được xuất viện. Tái khám sau khi rút thông JJ niệu quản 1 tháng không thấy tình trạng hẹp tái phát trên lâm sàng cũng như trên siêu âm bụng (hết đau lưng, tình trạng ứ nước giảm từ độ II xuống còn ứ nước nhẹ).

Phẫu thuật cắm lại niệu quản vào bàng quang

Nội soi ổ bụng với hỗ trợ của robot cắm lại niệu quản vào bàng quang trên 2 TH vì hẹp niệu quản đoạn chậu. Trong đó, 1 TH có tiền căn nội soi nong niệu quản hẹp cách 4 tháng trước. Thời gian mổ: 240 phút. Không ghi nhận tai biến chứng trong và sau phẫu thuật. Một trường hợp cắm lại niệu quản phải vào bàng quang: bệnh nhân nữ, 42 tuổi, ASA=2, Chẩn đóan trước mổ: hẹp niệu quản phải sát bàng quang. Kỹ thuật mổ: cắm lại niệu quản vào bàng quang ngã ngoài bàng quang (Lich-Grégoir). Thời gian mổ: 180 phút; Máu mất: 50 mL; Nằm viện sau mổ: 7 ngày. Tất cả 2 TH đều cải thiện triệu chứng lâm sàng và tình trạng ứ nước giảm rõ rệt trên siêu âm bụng sau khi rút thông JJ 1 tháng.

A

B

Hình 2. MSCT tiêm cản quang: hẹp niệu quản chậu phải

Biến chứng

Qua 7 TH được phẫu thuật nội soi ổ bụng tạo hình hẹp đường tiết niệu trên không có biến chứng nào trầm trọng.

Mất máu trung bình: 90,7 mL (ít nhất là10 ; nhiều nhất là 250), không có TH nào phải truyền máu. Theo phân độ Clavien Dindo, tất cả 7 TH trên có phân loại biến chứng sau phẫu thuật phân độ I.

BÀN LUẬN

Các bước quan trọng giúp phẫu thuật tạo hình thành công bao gồm:

- Cắt bỏ vùng mô niệu quản xơ hẹp
- Bóc tách di động đoạn cuối niệu quản ± di động thận và bàng quang
- Mũi khâu nối phải kín và không căng
- Bảo tồn mạch máu nuôi tốt.

Phẫu thuật nội soi với hỗ trợ robot cho phép phẫu thuật viên tiết niệu học thực hiện những bước này một cách thuận lợi nhờ khả năng phóng đại, hình ảnh HD-3D rõ nét, tăng sự khéo léo của đôi tay giúp khâu nối chính xác với chức năng giả lập cử động cổ tay trong cơ thể người bệnh (chức năng Endowrist®). Ngoài ra, ưu điểm vượt trội hơn của phẫu thuật có robot hỗ trợ so với phẫu thuật nội soi tiêu chuẩn là tư thế phẫu thuật viên trong phẫu thuật robot rất thoải mái và ít mất sức lao động (ergonomic), thời gian hoàn thành đường cong học tập ngắn hơn [9]. Qua loạt này, chúng tôi đã dùng áp dụng thành công kỹ thuật tạo hình đường tiết niệu trên qua nội soi với hỗ trợ của robot để tái tạo hẹp khúc nối bể thận-niệu quản (4 TH), cắt nối niệu quản hẹp đoạn lưng (1 TH) và cắm lại niệu quản vào bàng quang (2TH).

Bàn về kỹ thuật mổ.

Chúng tôi sử dụng cánh tay robot thứ tư cho các TH phẫu thuật trên, đối với 2 TH cắm lại niệu quản vào bàng quang, các trocar được đặt tương tự như phẫu thuật cắt tuyến tiền liệt tận gốc, và 5 TH còn lại chúng tôi đặt trocar tương tự phẫu thuật cắt thận đơn giản. Ngoài ra, chúng tôi sử dụng thêm 1 trocar 12mm và 1 trocar 5mm cho người phụ.

Patient Positioning (with 4-Arm *da Vinci*® *S*™ Surgical System Docked)

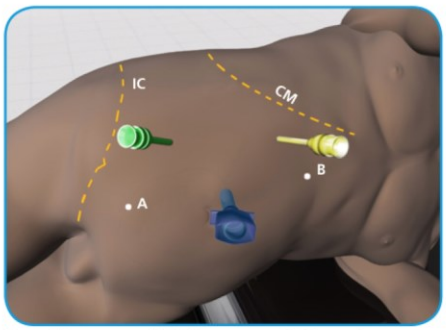

Port Placement (30° Down or 0° Scope)

Hình 3. Sơ đồ tư thế bệnh nhân và vị trí trocar trong phẫu thuật tạo hình hẹp khúc nối bể thận-niệu quản

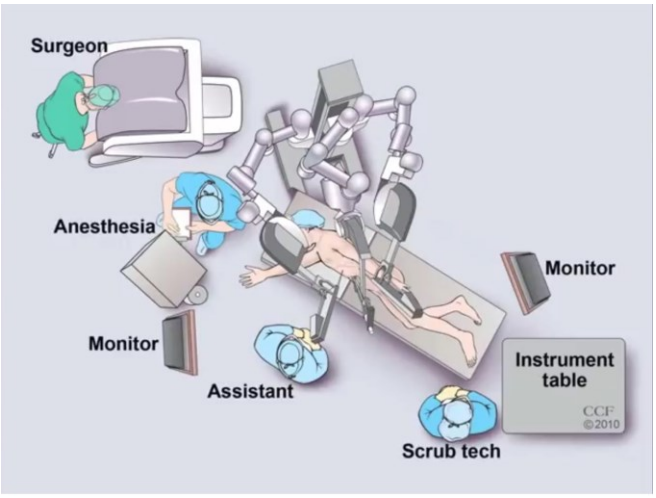

Hình 4. Sơ đồ bố trí nhân viên trong phòng mổ robot

Gần đây một cải tiến được áp dụng trong phẫu thuật tạo hình đó là dùng chất chỉ thị màu trong mổ nhằm đánh giá tình trạng tưới máu mô niệu quản (Near-InfraRed Fluorescene-NIRF) bằng cách tiêm chất chỉ thị màu indoccyanine trong lúc phẫu thuật [10]. Dưới sự quan sát của hệ

thống camera chuyên biệt, khi đó vùng mô có tưới máu kém sẽ có màu tối, trong khi những vùng mô tốt sẽ hiện hình màu xanh lá dưới ánh sáng trắng. Vì vậy, những vùng mô có màu tối (thiếu máu nuôi) sẽ được cắt lọc đến khi nào chỉ còn những vùng mô có màu xanh lá giúp vùng nối tạo hình lành tốt.

Biến chứng thường gặp nhất sau những phẫu thuật tạo hình là ống thông niệu quản (JJ) sai vị trí, cần phải nội soi bàng quang, niệu quản sửa lại vị trí thông trong phòng mổ. Chúng tôi đặt ống thông JJ niệu quản theo dây dẫn thông qua một trocar của người phụ trong mổ, ngay trước khi tiến hành khâu nối. Trong số 7 TH được phẫu thuật tạo hình đường niệu trên, chúng tôi không gặp trường hợp nào có biến chứng này. Điều này có thể do kinh nghiệm tích lũy qua thời gian dài với số lượng lớn các TH đặt thông JJ niệu quản thường quy trong phẫu thuật nội soi ổ bụng tiêu chuẩn trước đó.

Phẫu thuật nội soi ổ bụng với robot hỗ trợ tạo hình đường tiết niệu trên là an toàn và bước đầu cho thấy kết quả đáng khích lệ. Thời gian mổ trung bình 222,8 phút (nhanh nhất là 150 phút, dài nhất là 330 phút). Với 2 TH có kèm lấy sỏi bể thận trong lúc phẫu thuật không làm kéo dài thêm thời gian mổ vì sỏi bể thận đơn giản, sỏi nằm ngay khúc nối nên việc phát hiện và lấy sỏi thuận lợi, không cần hỗ trợ bằng máy soi thận mềm. Hầu hết, với khảo sát siêu âm đánh giá mức độ ứ nước đều ghi nhận cải thiện đáng kể sau khi rút thông JJ niệu quản ở thời điểm 02 tháng sau mổ.

Với 2 TH cắm lại niệu quản vào bàng quang ngả ngoài bàng quang với kỹ thuật nối trực tiếp (không chống ngược dòng), chúng tôi chưa đánh giá tình trạng ngược dòng, tuy nhiên những báo cáo gần đây cho thấy tỉ lệ ngược dòng cần phải phẫu thuật cắm lại niệu quản rất hiếm gặp và không chủ trương áp dụng kỹ thuật chống ngược dùng thường quy, trừ khi bệnh nhân có nguy cơ nhiễm khuẩn niệu cao [12,13].

Phẫu thuật tạo hình hẹp niệu quản lưng được thực hiện khi hẹp niệu quản một đoạn ngắn. Do đoạn hẹp ngắn, xử trí bằng nội soi thường được nghĩ đến đầu tiên. Nếu can thiệp bằng nội soi thất bại, những chỗ hẹp này có thể trở nên dài thêm và phức tạp hơn. Loạt này có 1 TH hẹp niệu quản đoạn lưng do trước đó bệnh nhân có nội soi tán sỏi laser sỏi niệu quản khảm đoạn lưng. Thời gian mổ 330 phút, đây cũng là TH có thời gian mổ dài nhất vì tình trạng viêm dính sau phúc mạc nhiều do di chứng của cuộc mổ trước. Lượng máu mất khoảng 100ml, không xảy ra tai biến-biến chứng trong và sau mổ.

Một số báo cáo của các tác giả nước ngoài cho thấy tỉ lệ thành công cao 95-100% khi thực hiện tạo hình hẹp niệu quản lưng với phẫu thuật nội soi có robot hỗ trợ [11,14,15]. Với một số TH hẹp niệu quản lưng phức tạp, có hoặc không kèm theo viêm dính quanh bể thận nhiều, phẫu thuật nội soi với robot hỗ trợ cắm niệu niệu quản vào đài dưới thận hoặc dùng mảnh ghép niêm mạc miệng tạo hình niệu quản các báo cáo gần đây cho thấy kết quả rất khả quan [6,16,17,18], giúp tránh các phẫu thuật phức tạp và có nhiều biến chứng như tạo hình niệu quản bằng đoạn hồi tràng, ghép thận tự thân,….

KẾT LUẬN

Đây là kết quả bước đầu qua 7 TH đầu tiên được tạo hình đường tiết niệu trên bằng phương pháp nội soi có robot hỗ trợ. Tuy với số lượng ít, thời gian theo dõi chưa đủ dài, nhưng cũng cho thấy đây là phương pháp đầy hứa hẹn, an toàn, thành công cao, và có thể là một lựa chọn thay

thế cho mổ mở trong những trường hợp hẹp đường niệu trên phức tạp có chỉ định phẫu thuật tạo hình. Cần thực hiện với số lượng lớn hơn và theo dõi dài hạn để có thể đánh giá kết quả lâu dài của phương pháp này trong điều kiện thực tế hiện nay.

TÀI LIỆU THAM KHẢO

1. Knight R.B., Hudak S.J., Morey A.F. (2013). Strategies for open reconstruction of upper ureteric strictures. *UrolClin North Am*; 40: 351–61
2. Wenske S., Olsson C.A., Benson M.C. (2013). Outcomes of distal ureteric reconstruction through reimplantation with psoas hitch, Boari flap, or ureteroneocystostomy for benign or malignant ureteric obstruction or injury, *Urology*; 82: 231–6
3. Palese M.A., Munver R., Phillips C.K., Dinlenc C., Stifelman M.D., DelPizzo J.J. (2005), Robot-assisted laparoscopic dismembered pyeloplasty. JSLS; 9: 252–7
4. Mufarrij P.W., Shah O.D., Berger A.D., Stifelman M.D. (2007), Robotic reconstruction of the upper urinary tract, *J Urol*; 178: 2002–5
5. Mufarrij P.W., Stifelman M.D. (2006), Robotic ureterolysis, retroperitoneal biopsy, and omental wrap for the treatment of ureteric obstruction due to idiopathic retroperitoneal fibrosis. *Rev Urol*; 8: 226–30
6. Mitchell S.A., Stifelman M.D., Zhao L.C. (2014), Robotic buccal mucosa graft ureteroplasty. *J Urol* Suppl; 191: V2–05
7. Marien T., Miller A., Soren S., Bjurlin M., Stifelman M.D.(2013), NYU Technique for robotic-assisted boari flap. Video abstract WCE 2013
8. Dindo D., Demartines N., Clavien P.A. (2004), Classification of surgical complications: a new proposal with evaluation in a cohort of 6336 patients and results of a survey. *Ann Surg*; 240: 205–13
9. Yohannes P., Rotariu P., Pinto P., Smith A.D., Lee B.R. (2002), Comparison of robotic versus laparoscopic skills: is there a difference in the learning curve? *Urology*; 60: 39–45
10. Bjurlin MA, Gan M, McClintock TR et al. (2014), Near-infrared fluorescence imaging: emerging applications in robotic upper urinary tract surgery. *Eur Urol*; 65: 793–801
11. Baldie K., Angell J., Ogan K., Hood N., Pattaras J.G. (2012), Robotic management of benign mid and distal ureteric strictures and comparison with laparoscopic approaches at a single institution. *Urology*; 80: 596–601
12. Singh I., Kader K., Hemal A.K. (2009), Robotic distal ureterectomy with reimplantation in malignancy: technical nuances. *Can J Urol*; 16: 4671–6
13. Eandi JA, Nelson RA, Wilson TG, Josephson DY. (2010), Oncologic outcomes for complete robot-assisted laparoscopic management of upper-tract transitional cell carcinoma. *J EndoUrol*; 24: 969–75
14. Lee D.I., Schwab C.W., Harris A. (2010), Robot-assisted ureteroureterostomy in the adult: Initial clinical series. *Urology*; 75: 570–3
15. Smith K.M., Shrivastava D., Ravish I.R., Nerli R.B., Shukla A.R. (2009), Robot-assisted laparoscopic ureteroureterostomy for proximal ureteric obstructions in children. *J PediatrUrol*; 5: 475–9

16. Matlaga B.R., Shah O.D., Singh D., Streem S.B., Assimos D.G. (2005), Ureterocalicostomy: a Contemporary experience. *Urology*; 65: 42–4
17. Schimpf M.O., Wagner J.R. (2009), Case report: robotic-assisted laparoscopic ureterocalicostomy with long-term follow-up. *J Endourol*; 23: 293–5
18. Casale P., Mucksavage P., Resnick M., Kim S.S. (2008), Robotic ureterocalicostomy in the pediatric population. *J Urol*; 180: 2643–8